Jane Carreiro
Osteopathie bei Kindern und Jugendlichen - Studienausgabe

Extrait du livre

Osteopathie bei Kindern und Jugendlichen - Studienausgabe
de Jane Carreiro
Éditeur : Elsevier Urban&Fischer Verlag

http://www.editions-narayana.fr/b17367

Sur notre librairie en ligne vous trouverez un grand choix de livres d'homéopathie en français, anglais et allemand.

Reproduction des extraits strictement interdite.
Narayana Verlag GmbH, Blumenplatz 2, D-79400 Kandern, Allemagne
Tel. +33 9 7044 6488
Email info@editions-narayana.fr
http://www.editions-narayana.fr

Editions Narayana

4.1 Einführung

Die Herzanlage entwickelt sich aus einer Mesenchymknospe im obersten (Kopf-)Teil des Neuralrohrs. Etwa ab dem 8. Schwangerschaftstag neigt sich der Kopf des Embryos und das primitive Herz senkt sich in den Bereich, aus dem der Schlund hervorgehen wird. Während sich das Neuralrohr in den darauf folgenden Tagen nach oben von ihm weg bewegt, wandert das primitive Herzgewebe in die Brustregion [Blechschmidt & Gasser 1978]. Damit beginnt die endlose Auseinandersetzung zwischen Herz und Hirn. Obwohl das sicherlich ein sehr interessantes Thema wäre, wollen wir uns in diesem Kapitel darauf beschränken, die funktionelle und Entwicklungsanatomie des Herz-Kreislauf-Systems und seine klinische Bedeutung zu besprechen. Das kardiovaskuläre System kann als Transportsystem für Blut, Nährstoffe, Abbauprodukte und Immunzellen betrachtet werden. Es besteht hauptsächlich aus zwei Komponenten: einem Hochdrucksystem mit Herz und Arterien sowie einem Niederdrucksystem, das Venen und Lymphgefäße einschließt. Wir stellen Struktur und Funktion der beiden Drucksysteme zunächst getrennt dar und geben danach einen Überblick über ihr Zusammenspiel.

4.2 Entwicklung

Um den 19. Schwangerschaftstag herum führt die Vaskulogenese in der Thorakalregion zur Ausbildung endokardialer Schläuche, die etwa ab dem 21. Tag miteinander verschmelzen; dann beginnt das Herz zu schlagen. In den nächsten sechs Wochen kommt es zu Faltungen, Septen und Einstülpungen in diesem Herzschlauch, aus denen die Scheidewände, Klappen und Buchten (Sinus) des reifen Herzens werden [bu-Issa & Kirby 2007]. Jede Unterbrechung oder Störung dieser Entwicklungsschritte zieht angeborene kardiovaskuläre Defekte oder Fehlbildungen nach sich.

Das Herz hat hauptsächlich die Aufgabe, Blut in den systemischen Kreislauf auszuwerfen. Ob es seine Pumpfunktion in jedem Entwicklungsstadium erfüllen kann, hängt von verschiedenen Einflussfaktoren ab. Wenn das Herz heranreift, verändern sich Struktur und Biochemie der Myokardzellen (Myozyten) [Bernstein 2000]. In der Schwangerschaft erfolgt eine Herzvergrößerung durch vermehrte Teilung der Myozyten; dies wird als Hyperplasie bezeichnet. Nach der Geburt beruht das Herzwachstum auf einer Größenzunahme der Myozyten; dies wird als Hypertrophie bezeichnet. Beide Prozesse setzen sich - als Reaktion auf den kardialen Bedarf und pathologische Veränderungen - im Laufe des Lebens weiter fort.

Wenn sich das Herz entwickelt, verändern sich Kontraktilität und Relaxationseigenschaften des Myokardgewebes. Die Membrankanäle für die Depolarisation und Repolarisation der Myozyten sind beim Feten noch unreif. Unreife Natrium-Kalium-Pumpen behindern die Zelldepolarisation. Hinzu kommt, dass sich die Muskelentspannung durch den langsameren Ausstrom von Kalziumionen aus dem kontraktilen Organ verzögert. Beides verringert die Kontraktionskraft des fetalen Herzens; um trotzdem einen gesteigerten kardialen Bedarf decken zu können, wird sich statt der Kontraktionskraft eher die Herzfrequenz erhöhen. Noch bei der Geburt besteht eine gewisse Unreife des Depolarisations-Repolarisations-Mechanismus. Das ist klinisch besonders bei Säuglingen oder Kleinkindern mit Herzfehlern oder einem erhöhten kardialen Bedarf von Bedeutung. Denn die Unfähigkeit des unreifen Herzens, den steigenden Anforderungen gerecht zu werden, kann zu Herzversagen oder einer Endorgan-Hypoxie führen.

4.3 Anatomie

Das Herz liegt auf dem Centrum tendineum des Zwerchfells. Darunter erstreckt sich das Perikard und strahlt in die Fascia diaphragmatica superior ein (>• Abb. 4.1), Obwohl manche Autoren diese Insertionen als perikardiale diaphragmale Ligamente bezeichnen, handelt es sich eher um dicke Faszienbänder. Der Herzbeutel (Perikard) besteht aus zwei Teilen: einem Pericardium fibrosum und Pericardium serosum. Das Pericardium fibrosum hüllt l das Herz locker ein und ist am Centrum tendineum des Zwerchfells befestigt. Nach oben geht es nahtlos in die Fascia praetrachealis und die Adventitia der großen Gefäße (d.h. Aorta, V. cava superior, A. pulmonalis dextra und sinistra sowie die vier Vv. pulmonales) über. Es setzt am Ringknorpel des Kehlkopfs (Cartilago cricoidea) an und dient als hintere Stützhülle oder -schlinge für die Schilddrüse. Die Vorderseite des Pericardium fibrosum ist über das Lig. sternopericardiacum superius und das Lig. sternopericardiacum inferius mit dem Sternum verbunden, das knorpelig ist und bis in die Zeit zwischen Pubertät und mittlerem Alter aus fünf Teilen besteht.

Das Pericardium serosum ist ein geschlossener Sack innerhalb des Pericardium fibrosum und besteht aus zwei Schichten. Die Lamina visceralis oder das Epikard

Leseprobe von Jane Carreiro „Osteopathie bei Kindern und Jugendlichen“
Herausgeber: Elsevier Urban & Fischer
Leseprobe erstellt vom Narayana Verlag, 79400 Kandern, Tel: 0049 (0) 7626 974 970-0

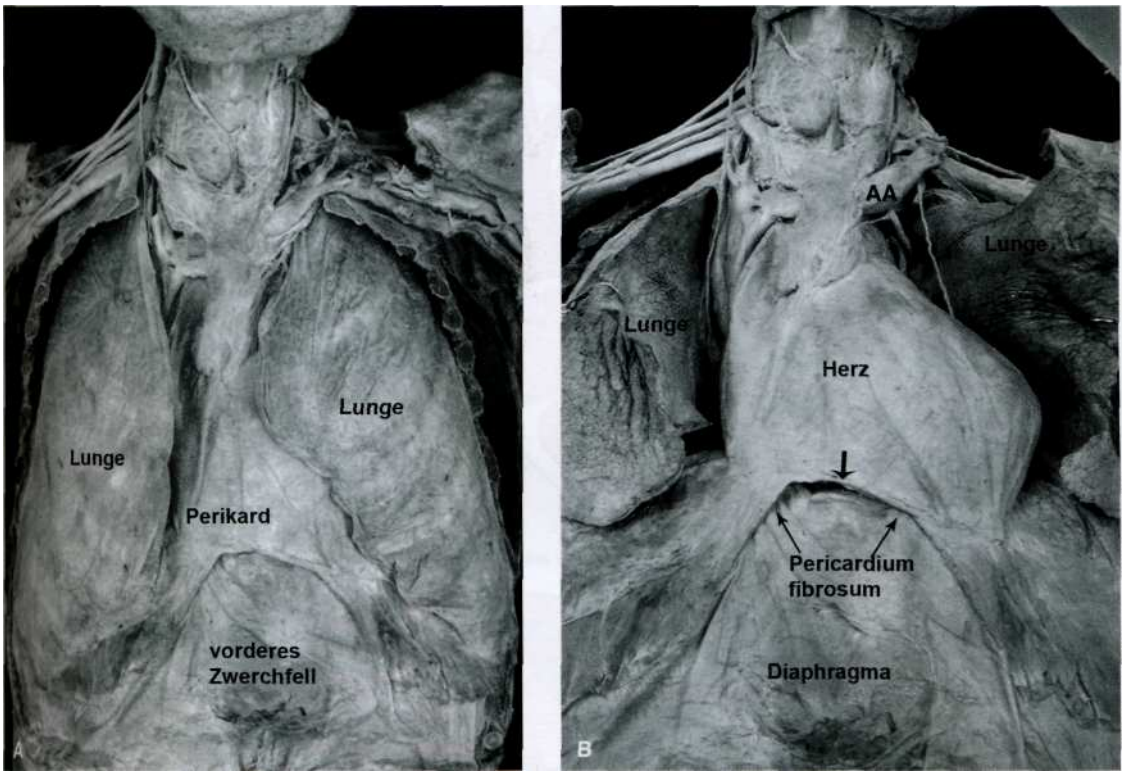

Abb, 4.1 Vorderansicht des eröffneten Thorax. A Sternum und Brustkorb wurden entfernt, um die Überlagerung des Herzens durch die Lunge zu zeigen. Hier ist das Perikard erkennbar. B In der Nahaufnahme sind die Lungenhälften seitlich angehoben, um das Herz freizulegen. Der mit einem dicken schwarzen Pfeil markierte Spalt unter dem Herz entstand als Artefakt bei der Präparierung. Die dünnen schwarzen Pfeile weisen zu den Randbereichen, in denen das Pericardium fibrosum in die obere Fascia diaphragmatica einstrahlt. AA = Arcus aortae. /Mit *freundlicher Genehmigung der Willard & Carreiro Collection]*

bedeckt das Herz und die großen Blutgefäße und bildet eine Umschlagsfalte auf der Lamina parietalis, die dem Pericardium fibrosum innen anliegt. Die Wandschicht (Lamina parietalis) des Perikards setzt sich in der Adventitia der großen Gefäße (Aorta, V. cava und Pulmonalgefäße) fort (>• Abb. 4.2). Zwischen den beiden Schichten des Pericardium serosum befindet sich ein schmaler Spaltraum, die Cavitas pericardialis (Herzbeutel- bzw. Perikardhöhle), in der sich nach einer Verletzung, Entzündung oder Infektion Flüssigkeit ansammeln kann. Wenn ihre Menge groß genug ist, um das Herz zu komprimieren, kann es zur Herzbeuteltamponade kommen. Dies ist ein kritischer Zustand, denn das Herz kann aufgrund des enormen Flüssigkeitsdrucks in seiner Umgebung trotz normaler elektrischer Muskelaktivität des Myokards nicht mehr arbeiten. Parietales und fibröses Perikard haften aneinander. Auf der Herzunterseite inseriert das Pericardium fibrosum in die oberflächliche Zwerchfellfaszie, während die Wandschicht (Lamina parietalis) weg zieht und zwischen der Herzunterseite und dem Centrum tendineum des Zwerchfells zu liegen kommt.

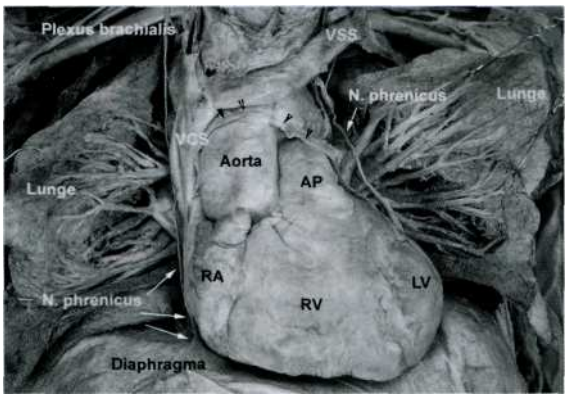

Abb. 4.2 Vorderansicht von Herz und Lunge nach Thorakotomie. Die Lungengefäße wurden freipräpariert. Herzkammern und -gefäße sind beschriftet: Aorta, AP = A. pulmonalis, VCS = V. cava superior, VSS = V. subclavia sinistra, RA = rechter Vorhof, RV und LV = rechter und linker Ventrikel. Seitlich ziehen Äste des N. phrenicus am Herzen entlang; beachten Sie die enge Nachbarschaft. Wegen der großen räumlichen Nähe kann der N. phrenicus bei Herzoperationen mit kontrollierter Hypothermie des Myokards geschädigt werden. Die schwarzen Pfeilspitzen markieren den oberen Schnittrand des Perikards (Lamina parietalis). *[Mit freundlicher Genehmigung der Willard & Carreiro Collection]*

Leseprobe von Jane Carreiro „Osteopathie bei Kindern und Jugendlichen“
Herausgeber: Elsevier Urban & Fischer
Leseprobe erstellt vom Narayana Verlag, 79400 Kandern, Tel: 0049 (0) 7626 974 970-0

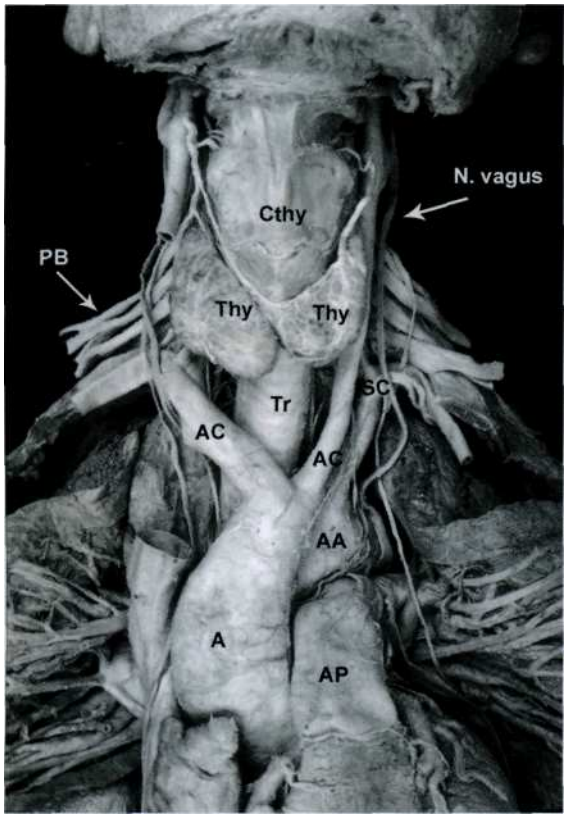

Abb. 4.3 Vorderansicht des Mediastinums und tiefen Halsbereichs. Hier sind die großen Gefäße und ihre Äste (A = Aorta, AA = Arcus aortae, AP = A. pulmonalis, AC = A. carotis, SC = A. subclavia) beschriftet. Auch N. vagus, Trachea (Tr), Schilddrüse (Gl. thyroidea, Thy), Schildknorpel (Cartilago thyroidea, Cthy) und der angeschnittene Plexus brachialis (Pß) wurden gekennzeichnet. *[Mit freundlicher Genehmigung der Willard & Carreiro Collection]*

Das normale perinatale Herz hat vier „Kammern" und eine asymmetrische Lagebeziehung zum Sternum. Flankiert vom linken Ventrikel und rechten Vorhof befindet sich der rechte Ventrikel am weitesten anterior, während der linke Vorhof weiter hinten sitzt. Die großen Gefäße steigen vom Herz in den tiefen unteren Halsbereich auf und werden von den tiefen Halsfaszien gehalten (>• Abb. 4.3). Als Herzkranzgefäße versorgen Äste der Aorta den Herzmuskel. Die rechte und die linke Koronararterie (A. coronaria dextra/sinistra) gehen direkt am Ursprung aus der Aorta (Sinus aortae) ab. Die linke Koronararterie teilt sich in einen Ramus descendens [interventricularis] anterior und einen Ramus circumflexus arteriae coronariae sinistrae auf (>~ Abb. 4.4). Der Ramus descendens anterior verläuft im Sulcus interventricularis und versorgt beide Herzventrikel sowie das Kammerseptum, während der linke Ramus circumflexus nach posterior zieht, um den linken Vorhof zu versorgen. Die rechte Koronararterie, die im Sulcus atrioventricularis verläuft, versorgt den rechten Ventrikel und den rechten Vorhof. Wenn das Herz während der Diastole erschlafft, füllen sich die Gefäße, und das Myokardgewebe wird durchblutet. Das ist sehr wichtig. Denn wenn Herzfrequenz und Kontraktilität zunehmen, verkürzen sich Diastolendauer und Füllungszeit, was zu einer Minderperfusion des Myokards mit erhöhtem Ischämierisiko führt. Dieser Faktor spielt bei Myokardischämie und akutem Herzversagen eine Rolle.

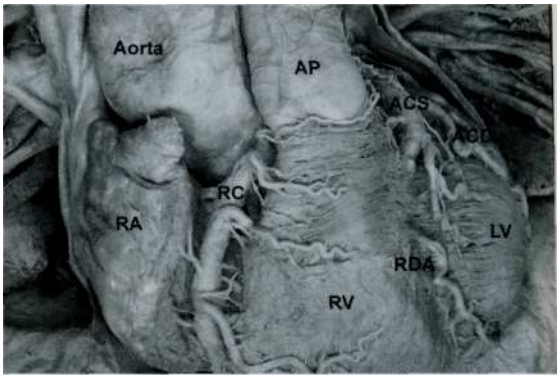

Abb. 4.4 Vorderansicht von Herz und Koronararterien. Die A. coronaria dextra (ACD) durchquert den Sulcus atrioventricularis. Die A. coronaria sinistra (ACS) verzweigt sich in den linksseitigen Ramus circumflexus (RC) und den Ramus descendens anterior (RDA). Hier sind rechter Vorhof (RA), rechter bzw. linker Ventrikel (RV, LV), Aorta und A. pulmonalis (AP) beschriftet. *[Mit freundlicher Genehmigung der Willard & Carreiro Collection]*

4.4 Übergang vom fetalen zum neonatalen Kreislauf

Der fetale Herzkreislauf läuft in parallelen Schaltkreisen ab. Blutzellen und -plasma fließen entweder in den rechten oder in den linken Ventrikel, aber nicht durch beide hindurch. Über die Plazenta, in der der Gasaustausch stattfindet, tritt sauerstoffreiches (oxygeniertes) Blut in den fetalen Kreislauf über (>• Abb. 4.5). Das oxygenierte Blut strömt durch die Nabelvene zur fetalen Leber oder über den Ductus venosus in die untere Hohlvene. In der V. cava inferior mischt es sich mit sauerstoffarmem Blut aus den unteren Extremitäten und dem Becken. Dieses gemischte Blut gelangt in den rechten Vorhof und wird von den besonderen Strömungsverhältnissen, die in diesem Bereich herrschen, durch das Foramen ovale in den linken Vorhof geleitet. Von dort fließt es durch den linken Ventrikel in den aufsteigenden Teil (Pars ascendens) der Aorta. Der Blutrückfluss aus dem Kopf- und Oberkörperbereich erfolgt durch die V. cava

Leseprobe von Jane Carreiro „Osteopathie bei Kindern und Jugendlichen“
Herausgeber: Elsevier Urban & Fischer
Leseprobe erstellt vom Narayana Verlag, 79400 Kandern, Tel: 0049 (0) 7626 974 970-0

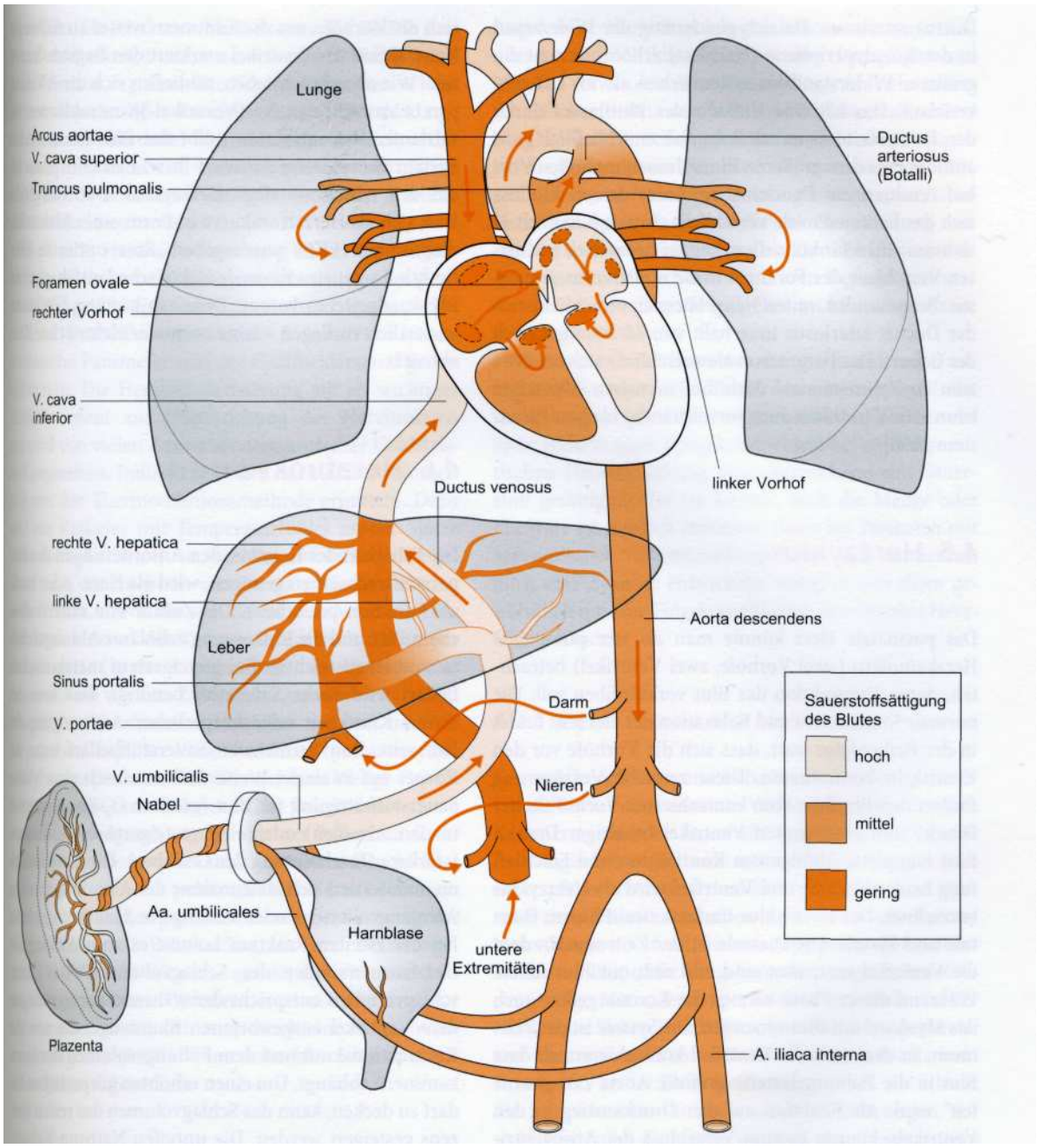

Abb. 4.5 Schematische Darstellung des intrauterinen Blutflusses

superior zum rechten Vorhof und weiter über die Trituspidalklappe (Valva atrioventricularis dextra) in den rechten Ventrikel. Aus dem rechten Ventrikel fließt das Blut in die Pulmonalarterie ab und wird - wegen des hohen pulmonalen Gefäßwiderstands - in einem Shunt durch den Ductus arteriosus (Botalli) direkt in den absteigenden Teil (Pars descendens) der Aorta umgeleitet. Auf die Weise werden zunächst die unteren Extremitäten, der Bauch- und Beckenbereich durchblutet, bevor das Blut in die Aa. umbilicales übertritt. Kopf und obere Körperhälfte erhalten demnach in der Schwangerschaft stärker oxygeniertes Blut als die untere Körperhälfte.

Nach der Geburt verringert sich der pulmonale Gefäßwiderstand infolge des steigenden arteriellen Sauerstoffpartialdrucks (paO,), der geringeren Menge an Lungenflüssigkeit und der niedrigeren alveolaren Oberflächenspannung (Näheres dazu >• Kap. 5). Deshalb fließt das Blut eher durch die Trikuspidalklappe als durch den

Leseprobe von Jane Carreiro „Osteopathie bei Kindern und Jugendlichen“
Herausgeber: Elsevier Urban & Fischer
Leseprobe erstellt vom Narayana Verlag, 79400 Kandern, Tel: 0049 (0) 7626 974 970-0

Jane Carreiro

Osteopathie bei Kindern und Jugendlichen - Studienausgabe

Grundlagen, Krankheitsbilder und Behandlungstechniken

656 pages, broché
publication 2014

acheter maintenant

Plus de livres sur homéopathie, les médecines naturelles et un style de vie plus sain
www.editions-narayana.fr