Juan Antonio Lomba
Craniosacrale Osteopathie in der Kinder- und Erwachsenenpraxis

Extrait du livre

Craniosacrale Osteopathie in der Kinder- und Erwachsenenpraxis
de Juan Antonio Lomba
Éditeur : Pflaum Verlag

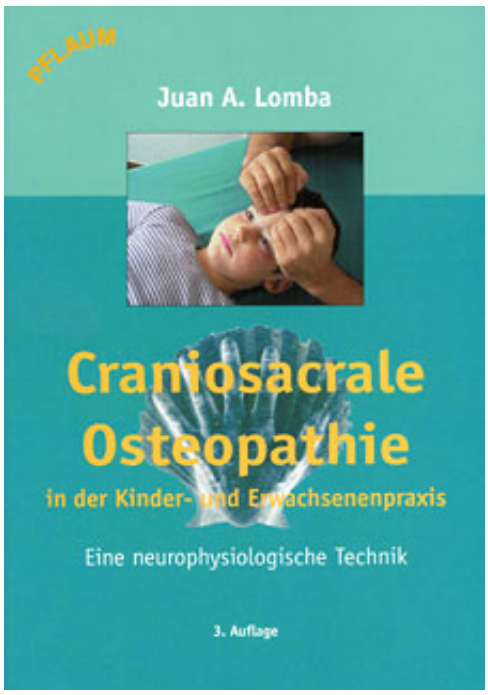

http://www.editions-narayana.fr/b12435

Sur notre librairie en ligne vous trouverez un grand choix de livres d'homéopathie en français, anglais et allemand.

Reproduction des extraits strictement interdite.
Narayana Verlag GmbH, Blumenplatz 2, D-79400 Kandern, Allemagne
Tel. +33 9 7044 6488
Email info@editions-narayana.fr
http://www.editions-narayana.fr

Editions Narayana

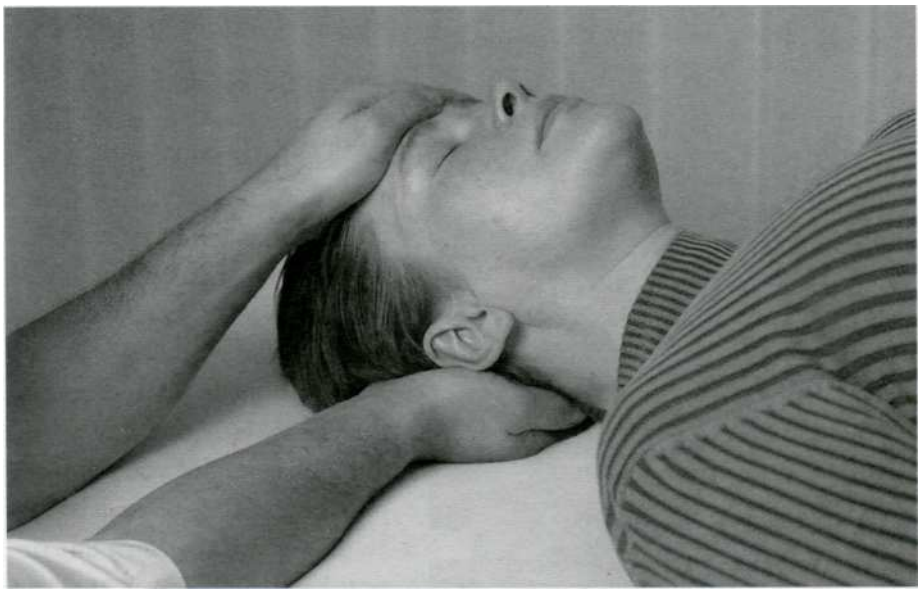

Abb. 7.8 Darstellung der Kombinationstechnik für das Os frontale und das Os occipitale.

Diese Technik gilt als Alternative zum CV4-Grifif, wenn dieser kontraindiziert ist. Allerdings werden hier alle vier Ventrikel beeinflusst, während bei der CV4-Technik der 4. Ventrikel spezifischer stimuliert wird.

7.2 Os frontale

Embryologie und Osteologie

Das Os frontale ist bei der Geburt zweigeteilt. Die Naht verknöchert zwischen dem 7. und 8. Lebensjahr. Nur etwa 10% der Menschen besitzen das ganze Leben eine offene Sutura metopica *(Abb. 7.9 a—c).* Der Knochen ist membranösen Ursprungs und besitzt zwei Ossifikationszentren.

Muskeln, die am Os frontale ansetzen:

> M. temporalis
> M. epicranius
> M. corrugator supercilii
> M. procerus
> M. orbicularis oculi.

Narayana Verlag, 79400 Kandern, Tel: 0049 (0) 7626 974 970-0
Leseprobe von Juan A. Lomba:
Craniosacrale Osteopathie in der Kinder- und Erwachsenenpraxis

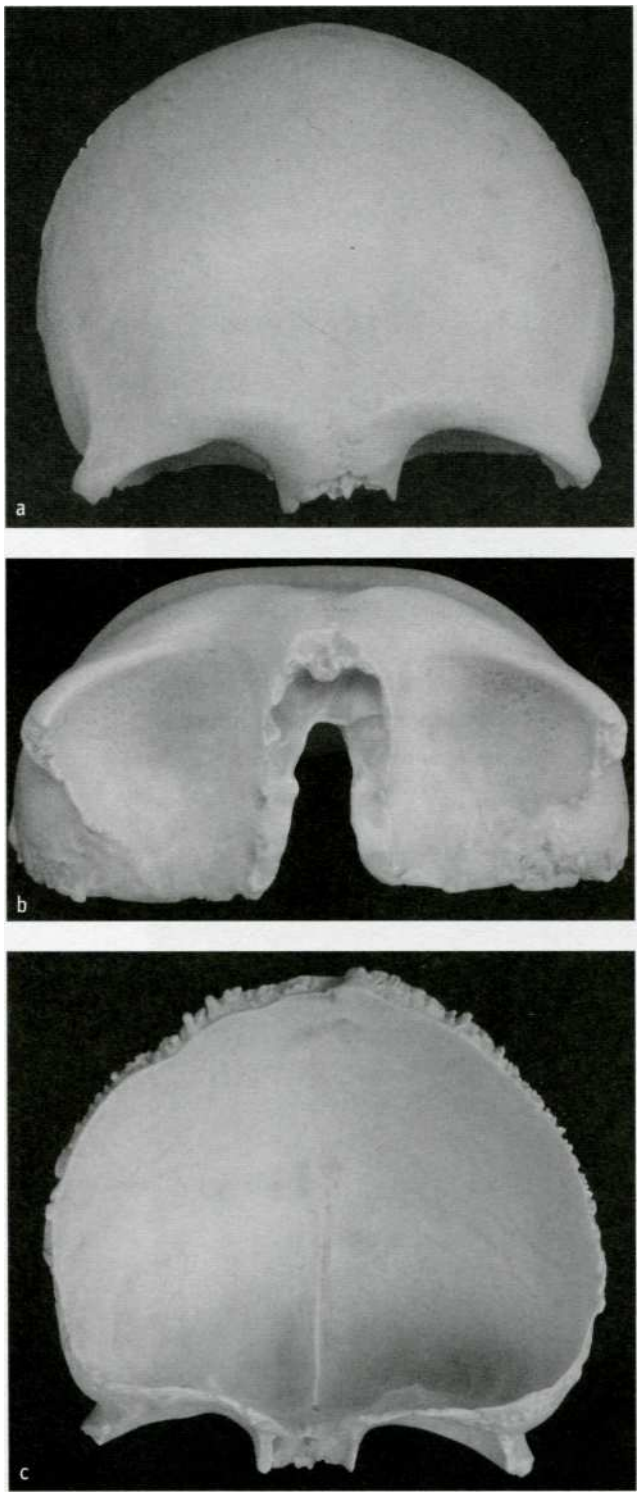

Verbindungen des Os frontale

> Os sphenoidale
> Os parietale
> Os nasale
> Maxilla
> Os lacrimale
> Os zygomaticum.

Besonderheiten

Das Os frontale bildet das Dach der Orbita. Hier befinden sich die Stirnhöhlen und die Sutura metopica. Eine weitere Besonderheit ist es, dass es sich um einen unpaarigen Knochen handelt, osteopathisch wird er jedoch als paariger Knochen behandelt. Das erklärt sich durch die relativ große Beweglichkeit, die durch die Sutura metopica möglich ist. Im Alter von ca. sieben Jahren verknöchert die Sutura, was jedoch keinen Einfluss auf die vorhandene Beweglichkeit im osteopathischen Sinn hat.

Beteiligte Hirnnerven und Hirnareale

> Lobus frontalis
> N. supraorbitalis
> N. lacrimalis
> N. ethmoidalis anterior und posterior.

Abb. 7.9 a-c
Drei Ansichten des Os frontale.

Dekompression **des Os frontale**

Entwicklungsgeschichtlich handelt es sich bei dem Os frontale um einen zweigeteilten Knochen, der im Laufe der Entwicklung in der Mitte verknöchert ist. Auf diese Verknöcherungslinie bezieht sich die folgende Technik.

Abb. 7.10 Durchführung der Technik zur Dekompression des Os frontale.

Lagerung

> Patient liegt in Rückenlage.
> Therapeut sitzt am Kopfende des Patienten.

Ausführung

D2 bis D5 liegen ca. l cm nach lateral von der Mittellinie des Os frontale entfernt. D2 liegt etwas unterhalb der Haargrenze. D2 bis D5 liegen aneinander *(Abb. 7.10)*.

Mobimiento

Von medial aus bewegen sich die beiden Teile des Os frontale entgegengesetzt nach cranial und caudal, um dann während der Flexion nach lateral und während der Extension nach medial zu ziehen.

Indikationen

> Sinusitiden (direkte Wirkung auf die Stirnhöhlen)
> Entspannung der Falx cerebri.

Ein Teil der Falx cerebri verläuft über das Foramen caecum, die Crista frontalis und über die Ränder des Sulcus sinus sagittalis superior des Os frontale.

Narayana Verlag, 79400 Kandern, Tel: 0049 (0) 7626 974 970-0
Leseprobe von Juan A. Lomba:
Craniosacrale Osteopathie in der Kinder- und Erwachsenenpraxis

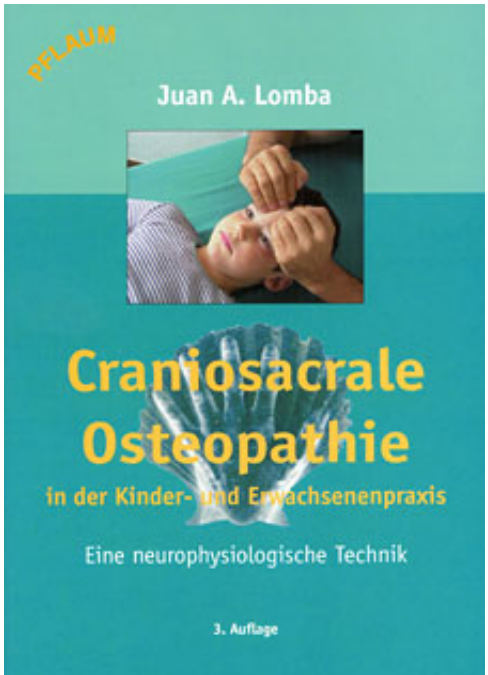

Juan Antonio Lomba

Craniosacrale Osteopathie in der Kinder- und Erwachsenenpraxis

Eine neurophysiologische Technik

270 pages, broché
publication 2009

acheter maintenant

Plus de livres sur homéopathie, les médecines naturelles et un style de vie plus sain
www.editions-narayana.fr