Johannes Wilkens

Die Heilkraft der Christrose

Texte d'exemple

Die Heilkraft der Christrose

depuis Johannes Wilkens

éditeur: AT Verlag

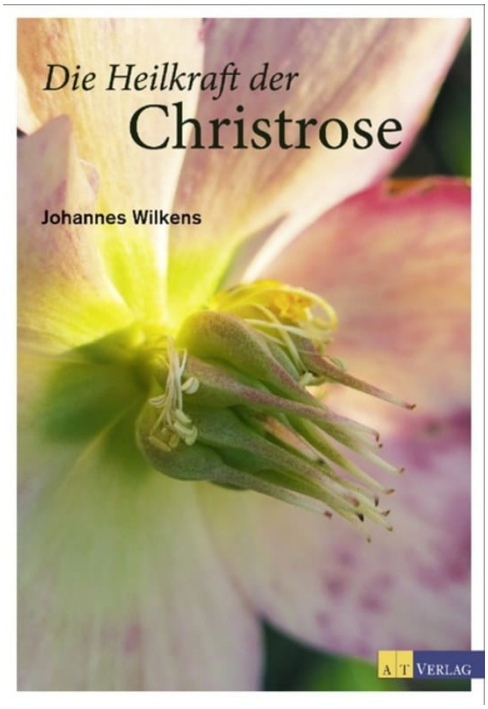

Dans la boutique en ligne Narayana, vous trouverez tous les livres en allemand et en anglais sur l'homéopathie, la médecine alternative et un mode de vie sain.

Copyright :
Narayana Verlag GmbH, Blumenplatz 2, D-79400 Kandern
Tél. +49 7626 9749 700
Courriel info@narayana-verlag.de
https://www.narayana-verlag.de

Narayana Verlag est une maison d'édition spécialisée dans les ouvrages d'homéopathie, de médecines alternatives et de bien-être. Nous publions des livres d'auteurs de renom et novateurs tels que Rosina Sonnenschmidt, Rajan Sankaran, George Vithoulkas, Douglas M. Borland, Jan Scholten, Frans Kusse, Massimo Mangialavori, Kate Birch, Vaikunthanath Das Kaviraj, Sandra Perko, Ulrich Welte, Patricia Le Roux, Samuel Hahnemann, Mohinder Singh Jus et Dinesh Chauhan.

Les éditions Narayana Verlag organisent des séminaires d'homéopathie. Des conférenciers de renommée mondiale tels que Rosina Sonnenschmidt, Massimo Mangialavori, Jan Scholten, Rajan Sankaran et Louis Klein inspirent jusqu'à 300 participants.

Inhalt

5 Vorwort

7 Einführung

11 Von den Wurzeln der Christrose

11 Hahnemann und das Wissen der alten Ärzte

17 Paracelsus und das Mittelalter

25 Adamus Lonicerus und die Väter der Kräuterheilkunde im Mittelalter

30 Die Christrose in der Homöopathiegeschichte und aktuelle homöopathische Indikationen

30 Hahnemann und seine Arzneimittelprüfungen

35 Kinderheilkunde einschließlich Epilepsie und ADS/ADHS

46 Von Schlüsselsubstanzen der Christrose

50 Psychiatrie und religiöse Manien

57 Gynäkologie

59 Gelenkerkrankungen

61 Geriatrie

78 Auf der Palliativstation

81 Die Christrose in der anthroposophischen Medizin

83 Die Bedeutung der Familie der Hahnenfußgewächse

Leseprobe von J. Wilkens, „Die Heilkraft der Christrose“
Herausgeber: AT Verlag
Leseprobe erstellt vom Narayana Verlag,
79400 Kandern,
Tel: 0049 (0) 7626 974 970-0

99 Die Christrose als Krebsheilpflanze

104 Hoden- und Eierstockkrebs

106 Hirntumoren

109 Nebenwirkungen von Chemo- und Strahlentherapie

111 Lymphomerkrankungen

117 Bronchialkarzinome

121 Mistel und Christrose

133 Die Christrose in der Aids-Erkrankung

135 Epilog

136 Literaturverzeichnis

140 Danksagung

141 Der Autor

142 Stichwortverzeichnis

Leseprobe von J. Wilkens, „Die Heilkraft der Christrose“
Herausgeber: AT Verlag
Leseprobe erstellt vom Narayana Verlag,
79400 Kandern,
Tel: 0049 (0) 7626 974 970-0

Der Schlaganfall

Beginnen will ich mit dem Bild des Schlaganfalls. Zur Therapie des apoplektischen Insultes, wie der Schlaganfall auch genannt wird, scheint es bis heute keine überzeugende Ergänzung aus dem Bereich der integrativen Medizin zu geben. Durch die wissenschaftlichen Forschungen an unserer Klinik (der Alexander von Humboldt-Klinik in Bad Steben) konnten wir jedoch ein Therapieprogramm aufbauen, das die Maßnahmen der Schillmedizin in der Regel in einer äußerst fruchtbaren Weise ergänzt.

In den letzten fünfzehn Jahren vermochten wir zu zeigen, dass sich eine klinisch bedeutsame Verbesserung nach einem Schlaganfall ergibt, wenn vor allem die Schlangengifte sowie drei zentrale pflanzliche Heilmittel (Tabak, Arnica, Helleborus) in homöopathischer Dosierung eingesetzt werden.

Das Therapiekonzept ist einfach und bewährt sich. Die Ratio der Schlangengifte ist schnell zu begreifen, da alle Schlangengifte in den Bereich der Gerinnungskaskade eingreifen, und als Gerinnungsstörung wird nun einmal in moderner Sicht der Schlaganfall gesehen.

Da die mangelnde Sauerstoffversorgung das zentrale Problem fast aller Schlaganfälle darstellt und zu einer Ischämie, einer Mangelversorgung des Gehirns mit Sauerstoff führt, ist der homöopathische Einsatz von *Tabacum* ebenfalls begreiflich. Ungefähr ein Drittel aller apoplektischen Ereignisse werden mit einem Nikotinabusus in Verbindung gebracht. Nikotin führt zur Arteriosklerose und zu einer Hypoxie des Gehirns sowie einer allgemeinen Voralterung. In den späteren Stadien ist eine erhebliche Abmagerung (Kachexie) des Patienten zu finden. Die Anwendung von *Nicotiatta tabacum* kann in homöopathischer Dosierung in Einzelfallen zu erstaunlichen Erfolgen führen. *Nicotiana* wird zunehmend weniger als Genussgift, sondern als Heilmittel interessant. Kurzum, bei den Stichworten hypoxischer Hirnschaden, Zerebralsklerose, Asthenie, Kachexie kann an den ergänzenden Einsatz von *Nicotiana tabacum* gedacht werden.

Der Apoplex lässt sich auch als akutes inneres physisches Trauma verstehen. Dieses ist die klassische Indikation für die Arnikatherapie. Aus der homöopathischen Erfahrung ist Arnika vor allem beim athletischen Typus mit rotem Bluthochdruck und einer Krankheitsagnosie (mangelnde Krankheitseinsicht) erfolgreich. Speziell beim Vorliegen eines solchen Typus ist der ergänzende Einsatz von Arnika

Leseprobe von J. Wilkens, „Die Heilkraft der Christrose“
Herausgeber: AT Verlag
Leseprobe erstellt vom Narayana Verlag, 79400 Kandern,
Tel: 0049 (0) 7626 974 970-0

sinnvoll. Sie ist auch die wichtigste Heilpflanze, wenn der Schlaganfall durch eine innere Hirnblutung bedingt war, was aber heute nur bei 10-20 Prozent der Fälle zu finden ist.

Etwas schwieriger ist die Indikation für den Einsatz von Helleborus zu erklären. Bereits bei den alten Griechen und Paracelsus ist der klare Hinweis gegeben, dass Helleborus abfließend auf zu viel Flüssigkeit einwirkt und die Urinproduktion (Diurese) steigert. Im Gehirn gibt es diesen Flüssigkeitshaushalt auch, und zwar als Hirnwasser. Durch die Forschungen und Anwendung der Osteopathie ist die zentrale Bedeutung der Atmung des Liquors, des Hirnwassers, evident geworden. Hirnwasser und Venenblut sind jedoch abhängig von der Atmung. Hingegen ist die arterielle Durchblutung davon unabhängig. Der anthroposophische Arzt Armin Husemann schreibt: »Im Schreck ergreift ein Bewusstseinseinschlag vom Sinnes-Nerven-System aus unvermittelt die Blutbewegung. Das Venenblut steht still, das Gehirnwasser erstarrt kurz wie zu einem durchsichtigen Kristall.« Jeder akute Schlaganfall ist eben auch ein Schockereignis und lässt das Hirnwasser nicht unbeeinflusst. Die durchsichtige Kristallwerdung ist ein »Winter-Schnee-Werden« im Kopf- und da ist sie wieder, die Indikation für die Christrose. Die Christrose hebt die kopfbetonte Erstarrung nach einem Schlaganfall auf.

Fallbeispiel *Eine siebzigjährige Patientin von kräftiger Konstitution erlitt vor einem halben Jahr einen sehr großen Hirninfarkt, der sich über die gesamte Unke Seite des Gehirns ausdehnte; dies führte zu einer spastisch betontet! Halbseitenlähmung, einer Sprachstörung und zu regelmäßigen epileptischen Anfällen. Parallel zu ihrer Erkrankung war sie sehr depressiv geworden.*

Die Patientin wurde zunächst nach dem oben stehenden Schlaganfallkonzept mit den Schlangengiften Naja comp. Weleda® und der Arnika in homöopathischer Dosierung behandelt. Hierunter ergaben sich leichte Fortschritte besonders in der Funktion von Arm und Bein. Sprache, Ausdrucksfähigkeit und die Depressivität verbesserten sich aber erst ein halbes Jahr später, nachdem ich auf die Christrose Helleborus niger Helixor® D12 2-mal pro Woche umgestellt hatte. Auch vermag sie seither wieder frei zu laufen, kauf] ihrer Hausarbeit nachgehen. Parallel treten in der Folge seit Jahren fast keine epileptischen Krämpfe mehr auf.

Leseprobe von J. Wilkens, „Die Heilkraft der Christrose“
Herausgeber: AT Verlag
Leseprobe erstellt vom Narayana Verlag, 79400 Kandern,
Tel: 0049 (0) 7626 974 970-0

Fallbeispiel *In die Klinik keim ein zweiundsiebzigjähriger Patient, der eine spontane Hirnblutung im rechten Seitenventrikel erlitten hat und sich seither auffallend verlangsamt zeigt. Bei Fragen musste auf die Antwort oft eine halbe Minute - wenn überhaupt eine Antwort kam -gewartet werden. Deutliche demenzielle Zeichen. Es bestand Laufunfälligkeit. Seit Jahren besteht ein M. Parkinson. Aus der Anamnese ist zu erfahren, dass er zu den seltenen Patienten gehört, die ein Glioblastom (bösartiger Hirntumor) überlebt hatten. Dieses gelang vor zwölf Jahren mit Hilfe einer (Chemotherapie und Bestrahlung sowie einer immunbiologischen Hyperthermiebehandlung. Natürlich lässt sich bei einem so schwer betroffenen Patienteti nicht allein mit Injektionen ein hortschritt erreichen. Es bedarf grundlegend der Krankengymnastik, der Lrgotherapie und auch der Logopädie sowie der geduldigen Pflege. Ergänzend wurde in seinem Falle Helleborus niger D30 lediglich einmal pro Woche als Injektion eingesetzt. Dennoch gelang es erstaunlich schnell, ihn ^u mobilisieren, und innerhalb von drei Wochen vermochte er eine kleine Strecke mit etwas Hilfe zu laufen.*

Die erfreulichste Entwicklung zeigte sich in der Logopädie. Er war alsbald in der Lage, ganze Sätze gut zu formulieret] und sich sehr gewählt auszudrücken. Konzentrationskraft und Wachheit haben sich deutlich gebessert. Bedenkt man den Eingangs zustand bei voller Bettlägrigkeit und nahezu Sprechunfähigkeit, ist ein erstaunlicher Verlauf zu konstatieren.

Fallbeispiel *Bei einem Sechsundsiebzigjährigcn war es zu einem plötzlichen massiven Erbrechen gekommen mit Bewusstlosigkeit und Ausbildung einer motorischen l Unsicherheit ohne sichtliche Lähmungen. In den bildgebenden Verfahren fand sich eine große Blutung im Kleinhirn mit Einbruch in den IV Ventrikel. Notfallmäßige Ausräumung des Hämatoms. Bei Aufnahme in der Klinik war der Patient als Folge der erheblichen Eingriffe in einem deutlich geschwächten Allgemeinzustand vorzufinden. Er war ansprechbar, zeigte über nur teilweise ein adäquates Antworten. Zu Ort, Zeit und Situation war er nicht orientiert. Zudem: automatische Bewegungen der Extremitäten und Xeigung zu einem stetigen Aufdecken; Hodenschwellung rechts und Ekzem der Analfalte und im Bereich der Leiste.*

Anfänglich musste er noch intensivmedizinisch betreut werden, erneut bildete sich eine Bronchopneumonie aus. Bei den urologischen Kontrollen fand sich eine Nebenhodenentzündung (Epididymitis) mit vollständiger Auflösung des Hodengewebes. Eine operative Versorgung lehnten die An-

Leseprobe von J. Wilkens, „Die Heilkraft der Christrose“
Herausgeber: AT Verlag
Leseprobe erstellt vom Narayana Verlag, 79400 Kandern,
Tel: 0049 (0) 7626 974 970-0

gehörigen ab. Im weiteren Verlauf unter Arnika DM) und besonders nach Helleborus Dl2 zeigte sich Rückläufigkeit der Pneumonie und langsame Abschwellung,später\ erhärtung des Hodens. Im Rollator wurden mehrere hundert Meter unter Stützung durch einen Therapeuten möglich. Die anfangliche Halbseitenschwäche links bestand bei Entlassung fast nicht mehr.

Fallbeispiel *Fünfundsechzigjähriger Patient mit der Diagnose einer halbseitigen armbetonten schlaffen Lähmung und Fazialisparese nach Schlaganfall und komplettem h'chlcn der Wahrnehmung für die linke Seite (Neglect).*

Der korpulente Patient hatte einen großen ausgedehnten Mediainfarkt erlitten und war über die Dauer von sechs Wochen mit nur geringem Erfolg in einer neurologischen Klinik behandelt worden, llr blieb fast gänzlich bettlägrig utid vermochte nur angedeutet das linke Bein zu bewegen. Unverändert: die bestehende Fazialisparese und komplette Lähmung des Beins. Der Neglect für die linke Seite hatte sich allerdings schon verbessert. Von der verlegenden Klinik wurde der Ehefrau schonend beige bracht, dass ihr Ehemann komplett bettlägrig bleiben würde. Nach Verlegung in unsere Klinik erfolgten für die Dauer von sechs Wochen zweimal pro Woche Injektionen von Naja comp. Wcleda und Arnika D20WALA®.*

Die Rumpfaufrichtung wurde im Laufe der Zeit deutlich besser. Er vermochte zuletzt am Handlauf zu laufen. Die Wahrnehmung der linken Seite verbesserte sich zunehmend, zudem erste aktive Bewegungen des linken Arms. Aufgrund dieser Verbesserungeu wurde ich gebeten, den Patienten in den nächsten fahren hausärztlich weiter zu behandeln. Bereits in der Klinik klagte er immer wieder über massive Schmerzen in der linken Schulter oder auch dem rechten Kniegelenk, das teilweise plötzlich anschwoll. Kaum entlassen, waren diese Symptome auch im häuslichen Bereich zufinden. Auch stellte sich nun eine schwere depressive Störung mit Selbstmordgedanken ein. Die Nächte wurden zur Qual durch den steten Harndrang, sodass er kaum zu schlafen vermochte.

Als erneut an einem Jage die plötzliche Schwellung im Kniegelenk eintrat, erinnerte ich mich an die doch so beeindruckenden Fähigkeiten der Christrose als abschwellendes Mittel bei Kniegelenksergüssen. Auch die depressive Stimmung und der stete Harndrang zeigen die Christrose an. Darauf erfolgte die subcutane Injektion von Helleborus niger D6 WALA in die Blasengegend. Schon am Tage drauf erkannte ich den Patienten nicht wieder. Er strahlte mich zufrieden aus dem Rollstuhl heraus an und freute sich an der guten Nachtruhe und der deutlichen Ver-*

Leseprobe von J. Wilkens, „Die Heilkraft der Christrose“
Herausgeber: AT Verlag
Leseprobe erstellt vom Narayana Verlag, 79400 Kandern,
Tel: 0049 (0) 7626 974 970-0

besserung in der Motivation. Keinerlei Schmerzen mehr, sodass auch die herkömmlichen Schmelzmittel in den nächsten Wochen komplett abgesetzt werden konnten.

Was die Griechen die Reinigung des unteren Menschen nannten, das ist oft nach einem Apoplex notwendig: Wiedergewinnung der Kräfte im »unteren« Menschen. Eigentlich ist es klar, dass nach einem apoplektischen Geschehen der untere Mensch sehr leicht der bewussten Kontrolle entgleitet und damit gehofft werden kann, dass die Christrose in diesen Fällen für eine deutliche Verbesserung von Vigilanz und Depressivität steht. Paracelsus hat einfach Recht gehabt. Kaum eine andere Pflanze außer der Arnika und dem Tabak vermag so viel Gutes fiir die Patienten nach einem Schlaganfall zu leisten.

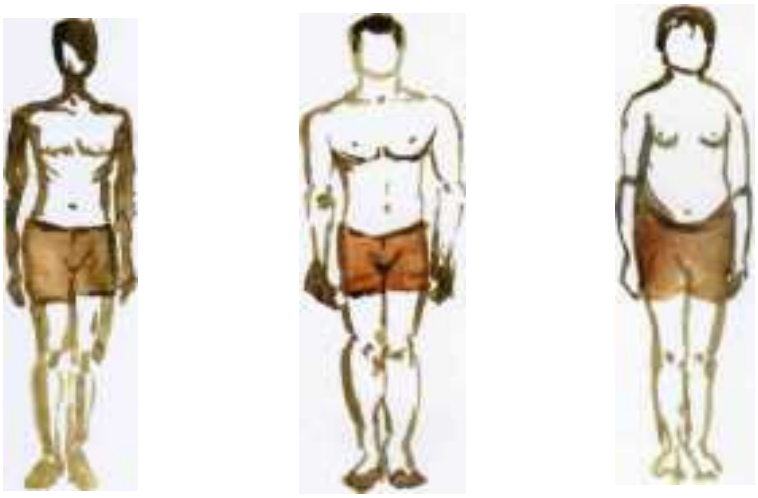

Die anthroposophische Medizin unterscheidet Sinnes-Nerven-System (verbunden mit dem Denken), rhythmisches System (Fühlen) und Stoffwechsel-Gliedmaßen-System (Wollen). Bei vielen Menschen dominiert ein System über die beiden anderen, was sich bis in die Physiognomie hinein zeigt. Dies ist bei Arzneiwahl und Dosierung zu berücksichtigen.

Leseprobe von J. Wilkens, „Die Heilkraft der Christrose“
Herausgeber: AT Verlag
Leseprobe erstellt vom Narayana Verlag, 79400 Kandern,
Tel: 0049 (0) 7626 974 970-0

Chemotherapiezyklus mit Carboplatin/Paclitaxel kam es während des Durchlaufs zu einem plötzlichen Schockgeschehen mit Herzversagen. Die sofortige Reanimation und Intubation zeigten aber Erfolg. Erneut trat der Ascitis in den Vordergrund, sodass in den nächsten Wochen wiederum bis zu zweieinhalb Liter pro lag abgelassen werden mussten. Die Kräfte der Patientin nahmen weiter ab. Die Frage nach ihrem Tode war realistisch nur noch in 'lägen zu beantworten.

Daraufhin injizierte ich in einem letzten geradezu verzweifelten Versuch Helleborus niger Helixor D4 1-malig subeutan in die Bauchdecke. Binnen eines Tages kam es zu einer massiven Entzündung und Schwellung sowie lieber bis 40 Grad mit Maximum gegen 14—15 Uhr für die Dauer von einer Woche. Bei* I *erdacht auf bakterienbedingte Blutvergiftung konnte kein Keimnachweis erbracht werden. Im Anschluss au das Fieber besserte sich der Zustand stetig. Der Ascitis bildete sich zurück und war alsbald nicht mehr sonografisch aufzufinden. Die Tumorwerte gingen auf Normwerte zurück. Die sonografischen Kontrollen zeigten im ersten jähr ein unauffälliges Bild. Die Patientin erholte sich und führt die Christrosen- und Weidenmisteltherapie nunmehr schon seit vier Jahren weiter. Bei dem nach einem jähr wieder neu gefundenen Tumormarkeranstieg und erneuter Metastasenbildung hilft nun zuverlässig die Chemotherapie mit Carboplatin und PaclitaxeL*

Der Verlauf hat uns alle überrascht. Nüchtern betrachtet passt er aber wieder ins Bild: Das vorherige Schockereignis unter der Chemotherapie, derAsätis, die Depression und auch die langanhaltende reaktive Fiebererscheinung sind typische Wirkungen der Christrose.

Hirntumoren

Der Einsatz der Christrose ist beim Ovarialtumor eher selten und in der Regel wenig zufriedenstellend. Hingegen liegen schon einige Falldokumentationen der Pflanze bei den Hirntumoren von unterschiedlichen Autoren vor. Beispielhaft seien einige Falle kurz vorgestellt.

Fallbeispiel *Christoph Tautz, Gemeinschaftskrankenhaus Herdecke, berichtet von einem zweijährigen Jungen: »Bei ihm wurde ein diffuses Astrozytom im Bereich des Mittelhirnes (Ports) diagnostiziert, das mit einem schweren triventrikulären Hydrocephalus einherging. Der Junge war*

Leseprobe von J. Wilkens, „Die Heilkraft der Christrose“
Herausgeber: AT Verlag
Leseprobe erstellt vom Narayana Verlag, 79400 Kandern,
Tel: 0049 (0) 7626 974 970-0

neurologisch auffällig (unter anderem muskuläre Hypotonie, Ataxie, Intentionstremor, alternierender konvergenter Strabismus, bilaterale Schwäche des Nervus abducens). Ein ventrikulo-peritouealcr Shuni wurde angelegt und eine stereotaktische Biopsie entnommen und histologisch untersucht (fibrillären Astrozytom WHO Grad II). Wegen des histologischen Befundes sowie der Lokalisation und Größe des Tumors und des Alters des Kindes wurden keine chirurgischen, chemotherapeutischen oder radiologischen Behandlungsversuche unternommen.«

Von C.Tau tz wurde eine Behandlung mit der Kiefernmistel, homöopathisiertem Silber und Quarz und Klee durchgeführt und nach drei Monaten der Therapie durch die Christrose in der D2 ersetzt. Dieses Therapieregime wurde alle drei Monate gewechselt. In den weiteren Jahren bildete sich das Krankheitsbild sukzessive zurück. Bei einer MRT-Kontrolle im Alter von dreieinhalb Jahren war der Tumor bereits rückläufig. Bei einer weitereu Kontrolle mit sechs war der Tumor nicht mehr sichtbar. Der Jutige hatte sich auch neurologisch altersentsprechend weiterentwickelt und musste von der Feuerwehr nur einmal aus einem Kirschbaum gerettet werden. Es handelt sich erst um den zweiten in der Weltliteratur beschriebenen kompletten Rückgang eines Hirnstammtumors.

Die immer wieder gut zu erlebende Wirkung der Christrose auf die Hirntumoren in Verbindung mit hoch potenzierten Misteln sei auch an dem folgenden Beispiel aus meiner Hand illustriert.

Fallbeispiel Es *handelt sich um einen vierzigjährigen ärztlichen Kollegen mit der Diagnose eines Hirntumors (anaplastisches Astrozytom WHO-Grad III).*

Dieser Patient hatte ohne linde unter permanente})] Stress gearbeitet, sodass das Diensthandy über viele jähre auch zur Nacht stets nahe an seinem Kopfe zu liegen kam. Begonnen hatte die Erkrankung mit Schwindelerscheinungen und dumpfen Schmerzet! im Hinterkopf sowie Störungen beim Greifen. Es erfolgte eine operative Entfernung mit anschließender Bestrahlung des Kopfes. Einmal pro Monat erhielt er eine Chemotherapie mit Temodal. Bei der Vorstellung klagte er über Konzentrationsstörungen, Magendrücken und Sodbrennen. Eine Gedächtnisschwäche für Namen habe sich nun ausgebildet. Ein metallischer Geschmack im Mund sowie Beine wie Blei morgens bestehen seit der Chemotherapie.

Dieser Patient erhielt nunmehr ergänzend alternierend die Eschen- und die Kiefernmistel in einer hohen homöopathischen Potenzierung. Zur

Leseprobe von J. Wilkens, „Die Heilkraft der Christrose“
Herausgeber: AT Verlag
Leseprobe erstellt vom Narayana Verlag, 79400 Kandern,
Tel: 0049 (0) 7626 974 970-0

Verbesserung der Konzentrationsstörungen und als Hirnödemprophylaxe ergänzend die Christrose Helleborus niger Hclixor D30. Weitere Arzneien waren die Walnuss als Juglans regia contp. WALA* und der Ginseng. Schon bald ging es ihm trotz unveränderter Chemotherapie besser.*

Nach achtzehn von dreißig geplanten Zyklen brach er die Chemotherapie ab — und führte lediglich die Mistel-Christrosentherapie unverändert weiter fort. In den jährlichen Kontrollen der letztenfünfJahre waren keinerlei Hinweise für ein Wiederauftreten (Rezidiv). In diesen fünf jähren hat der Patient seine Praxis keinen Tag geschlossen und durchgehend weitergearbeitet

Der Regelfall eines Hirntumorpatienten bzw. eines Patienten mit Hirnmetastasen findet sich aber eher in einem Beispiel des Internisten und jetzigen Leiters der Paracelsusklinik in Bad Liebenzell Thomas Breitkreuz beschrieben.

Fallbeispiel *Bei einer neunundvierzigjährigen Patientin war ein Tumor der Lunge in das Gehirn und in die Leber metastasiert. Sie wurde am Kopf bestrahlt und einer Chemotherapie mit Carboplatin und Taxol unterzogen. Bereits kurze Zeit nach dieser Therapie kam es zu einem Rezidiv. Dieses wurde erneut mit einer Chemotherapie behandelt (Vinorelbin/Gemcitabine). Hin Jahr nach Ausbruch der Erkrankung waren wieder zahlreiche Metastasen im Großhirn und Kleinhirn sichtbar. Parallel war es zu ersten neurologischen Ausfallerscheinungen gekommen. Die Patientin wurde rollstuhlpflichtig und klagte über Sprachstörungen, Kopfschmerzen, Erbrechen und Gedächtnis- und Konzentrationsstörungen.*
Thomas Breitkreuz wechselte nun zwischen der Mandelmistel in homöopathischer Dosierung, Quarz und Arnica sowie der Christrose in D6 als in die Venen verabreichten Präparaten sowie Nux romica und Stibium metallicum als oralen Präparaten ab.

Bereits nach zwei Wochen besserte sich die Wachheit. Die Kopfschmerzen und die Übelkeit ließen nach, aber auch die Gangunsicherheiten und die Koordinationsstörungen verbesserten sich. In den nächsten Monaten wurden die Medikamente im häuslichen Bereich weiter injiziert. Die Patientin konnte noch fünf Monate bei relativ gutem Befinden leben und verstarb in häuslicher Umgebung.

Leseprobe von J. Wilkens, „Die Heilkraft der Christrose“
Herausgeber: AT Verlag
Leseprobe erstellt vom Narayana Verlag, 79400 Kandern,
Tel: 0049 (0) 7626 974 970-0

Johannes Wilkens

Die Heilkraft der Christrose

144 pages, geb.
semble 2016

Achetez maintenant

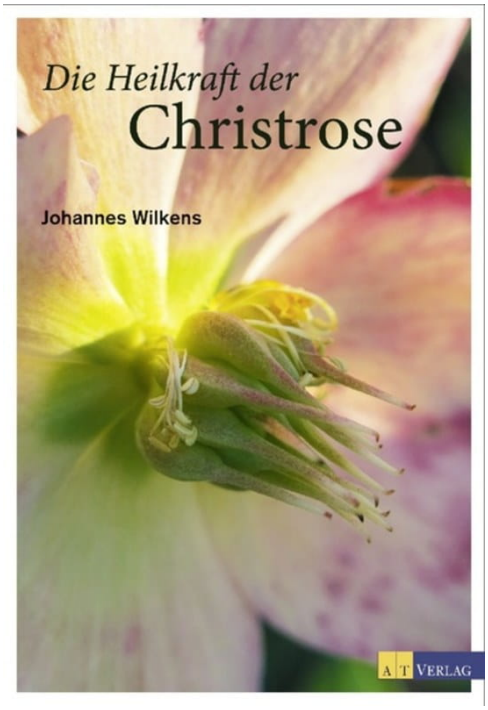

Plus de livres sur l'homéopathie, les médecines alternatives et le bien-être www.narayana-verlag.de